

# Le poste de travail chirurgical

## VIO® et ERBEJET® 2

Reposant sur l'unité d'électrochirurgie VIO® 3 en association avec les modules complémentaires pour l'hydrochirurgie et la coagulation par plasma d'argon, le poste de travail chirurgical VIO est une plate-forme quasi universelle au sein du bloc opératoire. Outre la résection sous-muqueuse dans le cadre de la TEM-ESD, d'autres possibilités d'utilisation chirurgicale abordées dans la littérature sont présentées sur notre site Web : [erbe-med.com](http://erbe-med.com)



01

02

03

Le poste de travail chirurgical  
01 VIO® 3 (électrochirurgie)  
02 APC® 3 (coagulation par plasma d'argon)  
03 ERBEJET® 2 (hydrochirurgie)

## Les avantages

- ✓ Le jet d'eau haute pression pour l'élévation sans aiguille de la muqueuse permet :
  - Réduction du risque de perforation
  - Simplification de l'élévation en cas de circonstances anatomiques complexes
  - Procédure à sélection de couche
  - Réduction du risque de lésion de vaisseaux
- ✓ Traitement ciblé et précis des saignements
- ✓ Dosage variable du jet d'eau
- ✓ Dosage de la puissance de la technologie VIO pour l'incision à faibles saignements et la dissection contrôlée



Le rectoscope rigide\* pour le TEM

Single-Port-System\*  
pour la chirurgie transanale  
combinant plusieurs composants  
réutilisables et à usage unique



\*produit non Erbe

## Réglages personnalisés

### LES INSTRUMENTS

#### Applicateur à jet d'eau et électrode aiguille monopolaire\*

Les instruments d'élévation et de résection sont utilisés en alternance lors de la TEM-ESD.

#### Élévation

Effet 22

#### Incision

swiftCOAG®, effet 4, 120 watts

#### Dissection

swiftCOAG®, effet 4, 120 watts

#### Coagulation (en cas d'utilisation de la pince de préhension bipolaire)

swiftCOAG®, effet 4, 120 watts  
(softCOAG® bipolaire, effet 4, 50 watts)

\*produit non Erbe



Applicateur  
extrémité courbée, ø 5 mm,  
longueur : 336 mm  
N° 20150-026

## Références

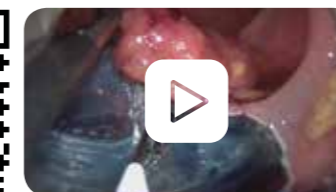
- 1 Baral J, Hanna W, et al, Transanal endoskopisch mikrochirurgische Exzision (TEM) von Rektumadenomen und T1-Karzinomen mittels Hydrojet unterstützter Submukosadisektion, Z Gastroenterol 2010; 48 - P199DOI: 10.1055/s-0030-1263643
  - 2 Baral J, et al, The Waterjet Supported Submucosal Transanal Endoscopic Microsurgical Excision of Giant Rectal Adenomas (ESD - TEM), video presentation, ACS San Francisco 2011
  - 3 Baral J, et al, TEM-ESD: A new standard approach for large rectal adenomas, Poster ASCRS 2015
  - 4 Helmy S, Tutton M, The use of TEM-ESD for massive rectal adenoma in a 23-hour day-case setting, Colorectal Disease Volume 17, September 2015
  - 5 Leijten, JWA, ESD-TEM: A new technique for large rectal adenomas combining endoscopic submucosal dissection and TEM with the hydrojet, video presentation, NVGE October 2015
  - 6 Heafner T, et al, A critical review of the role of local excision in the treatment of early (T1 and T2) rectal tumors, J Gastrointest Oncol 2014;5(5):345-352
  - 7 Morino M, et al, Transanal endoscopic microsurgery: what indications in 2013, Gastroenterology Report 1 (2013) 75-84, doi:10.1093
  - 8 De Graaf EJ, et al, Transanal endoscopic microsurgery versus total mesorectal excision of T1 rectal adenocarcinomas with curative intention, Eur J Surg Oncol. 2009 Dec;35(12):1280-5. doi: 10.1016/j.ejso.2009.05.001. Epub 2009 May 31
  - 9 Hompes R, et al, Completion surgery following transanal endoscopic microsurgery: assessment of quality and short- and long-term outcome. Colorectal Dis. 2013; 15(10): e576-81.
  - 10 Sur la base de données internes, D029554
- Des données supplémentaires sont disponibles sur demande.

Cours sur la technique TEM en coopération avec Richard Wolf.

De plus amples informations sont disponibles sur :

[www.erbe-med.com](http://www.erbe-med.com) ou [www.richard-wolf.com](http://www.richard-wolf.com)

Le lien direct vers le webcast



Erbe Elektromedizin GmbH  
Waldhoernlestrasse 17  
72072 Tuebingen  
Allemagne

Tél +49 7071 755-0  
Fax +49 7071 755-179  
info@erbe-med.com  
erbe-med.com

erbe  
power your performance.

TEM-ESD

Procédure à jet d'eau  
et préservation des tissus

# EMR, ESD, TEM et TME

Délimitation des procédures

	T0	T1			T2			
	<1cm	1-2cm	>2cm	Polyp	sm1	sm2	sm3	<3cm
EMR	████████████████████							
ESD			████████████████████	████████████████████	████████████████████			
TEM				████████████████████	████████████████████	████████████████████		
TME							████████████████████	████████████████████

Indications établies pour les différents stades tumoraux tirées de la littérature clinique

## EMR

La résection endoscopique de la muqueuse (EMR) permet l'extraction en bloc de polypes ou d'adénomes d'une taille maximale de 2 cm à l'aide d'une anse. Les plus gros sont extraits en utilisant la technique fragmentaire (piecemeal) pour lesquels la résection R0 ne peut pas être démontrée par l'examen histologique, ce qui provoque une hausse significative du taux de récurrence suite à l'EMR.

## ESD

La technique ESD (dissection sous-muqueuse endoscopique) permet aussi une résection en bloc endoscopique et flexible de polypes de plus de 2 cm dans du tissu sain.

## TEM

La microchirurgie endoscopique par voie transanale (TEM) est une technique établie à l'échelle mondiale qui permet de réséquer d'importants adénomes à large base et des tumeurs à faible risque T1 dans le cadre d'une extraction totale (muqueuse, sous-muqueuse, musculuse externe, en partie tissu adipeux péirectal).

## TME

Les tumeurs T1 à risque élevé sont réséquées dans le cadre d'une excision totale du mésorectum (TME). Le risque de récurrence locorégionale est réduit par la résection.<sup>8</sup>

# TEM-ESD

## Les avantages de la technique TEM à jet d'eau

La technique TEM-ESD à préservation des tissus combine les avantages de la microchirurgie endoscopique transanale (TEM) et de la dissection sous-muqueuse endoscopique (ESD). L'excision locale de la tumeur à l'aide d'instruments de TEM rigides a lieu sans générer d'importants traumatismes d'accès au moyen d'un rectoscope rigide ou d'un port flexible. Le pneumorectum contrôlé permet ainsi d'obtenir une vue presque intégrale de la zone cible.

L'élévation au jet d'eau haute pression offre plusieurs avantages pour la TEM-ESD en combinaison avec la chromoendoscopie :

- ✓ Le coussin liquide soulève le plan de résection et forme une zone de sécurité par rapport à la muqueuse musculaire. L'identification de la couche et des limites de résection est facilitée par le contraste<sup>5,10</sup>
- ✓ Le liquide augmente la conductibilité et améliore le comportement de coupe de la résection électrochirurgicale monopolaire<sup>5</sup>

La technique TEM-ESD pour la résection de larges adénomes rectaux constitue une méthode relativement rapide, à faible taux de complication, avec un risque réduit de récurrences.<sup>1,2,3</sup> La couche musculaire restant intacte, les réactions inflammatoires observées lors de la résection totale par TEM sont minimisées. Des interventions consécutives visant à préserver la continence sont plus souvent possibles suite à une TEM-ESD à titre de biopsie par excision.<sup>3,4,8</sup>

Les arguments cités plus haut ont été publiés par ces centres :  
- Dr Matthew Tutton, Colchester General Hospital, Royaume-Uni  
- Dr Jeroen Leijtens, Laurentius Ziekenhuis Roermond, Pays-Bas  
- Dr Jörg Baral, Clinique municipale de Karlsruhe, Allemagne

Pour certaines indications, les taux de récurrence sont réduits avec la technique TEM-ESD à jet d'eau.<sup>2,3,5</sup> Au contraire de la résection totale par TEM, une suture du lit de résection n'est pas requise, ce qui permet de réduire ainsi le temps opératoire.

### COMPARAISON DE LA TECHNIQUE TEM-ESD À L'EMR/ESD

- ✓ Les larges masses aussi présentes au plan intrapéritonéal peuvent être réséquées à un faible taux de morbidité<sup>2</sup>
- ✓ Économie de temps opératoire par un travail bimanuel<sup>2</sup>
- ✓ Taux de résection R0 élevé<sup>2</sup>
- ✓ Faibles taux de complication<sup>2,3</sup>
- ✓ Possibilité de pratiquer à tout moment une résection partielle ou totale si nécessaire

### COMPARAISON DE LA TECHNIQUE TEM-ESD AU TEM

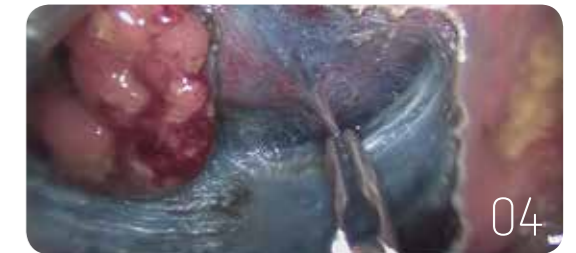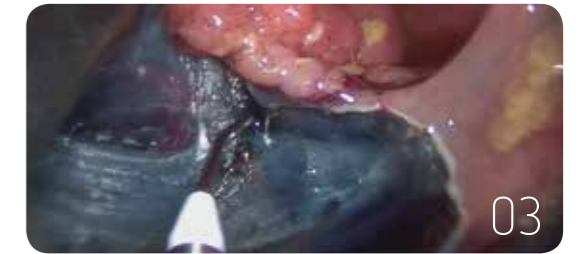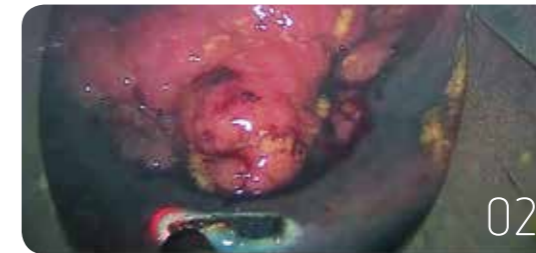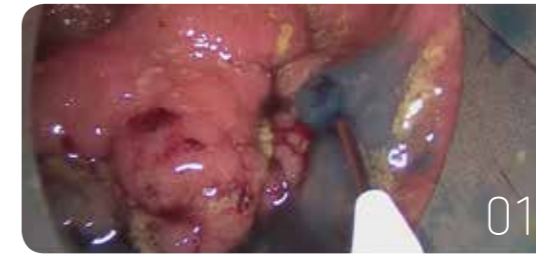- ✓ L'absence d'élévation permet d'en déduire une réduction de l'infiltration (non-lifting sign)
- ✓ La couche musculaire est préservée et l'organe reste clos
- ✓ La préservation compartimentale rend possible une opération ultérieure éventuellement requise<sup>9</sup>
- ✓ Minimisation des réactions inflammatoires affectant le tissu adipeux péirectal<sup>4</sup>

« La technique TEM-ESD à jet d'eau et chromoendoscopie représente une procédure sûre et efficace permettant la résection d'importants adénomes rectaux à de faibles taux de complication et de récurrence locale ».



Dr Jörg Baral,  
Clinique municipale de Karlsruhe

# Les étapes de l'opération



## 01 Élévation au jet d'eau

L'élévation par jet d'eau à haute pression sans aiguille génère un coussin liquide sous-muqueux et soulève la muqueuse porteuse d'une tumeur. Contrairement à la muqueuse saine environnante, l'adénome ne se colore pas en cas d'injection d'une solution de NaCl enrichie de carmin d'indigo.<sup>10</sup> La lésion est ainsi facile à distinguer.<sup>5</sup>

## 02 Incision et dissection

La muqueuse est incisée en respectant une distance de sécurité suffisante par rapport à l'adénome en commençant au plan aboral. Le mode swiftCOAG permet de disséquer la sous-muqueuse de manière optimale. Les vaisseaux sanguins sont très bien dégagés par l'élévation, sont temporairement comprimés et peuvent être coagulés de manière ciblée.

## 03 Ajustement du volume

De la solution peut être réinjectée à tout moment dans le coussin de liquide. La fonction de protection et de dégagement de la zone à traiter est donc maintenue au cours de l'ensemble de la résection.

## 04 Coagulation

Les vaisseaux sanguins sont coagulés au moyen de la fonction swiftCOAG au cours de la résection. Le pathologiste peut procéder à une évaluation histologique optimale de la résection en bloc.<sup>1,4</sup>